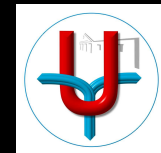


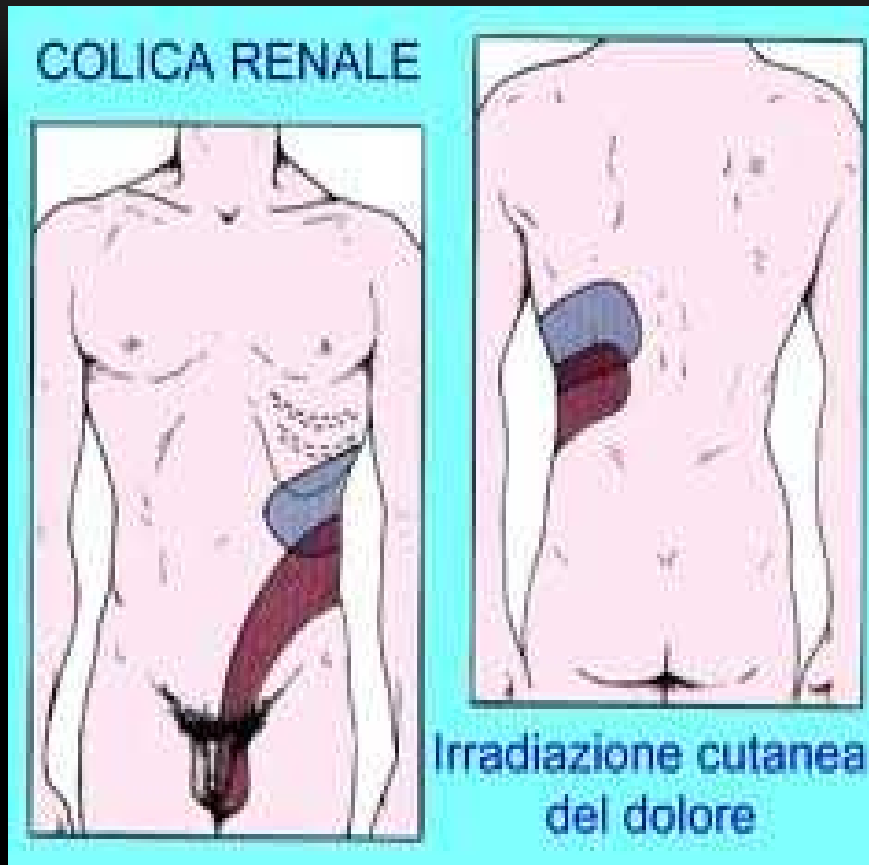
L'UROLOGO INCONTRA IL MMG

La colica renale: ecografia ? Tac diretta ?


Dr. S. Benzone



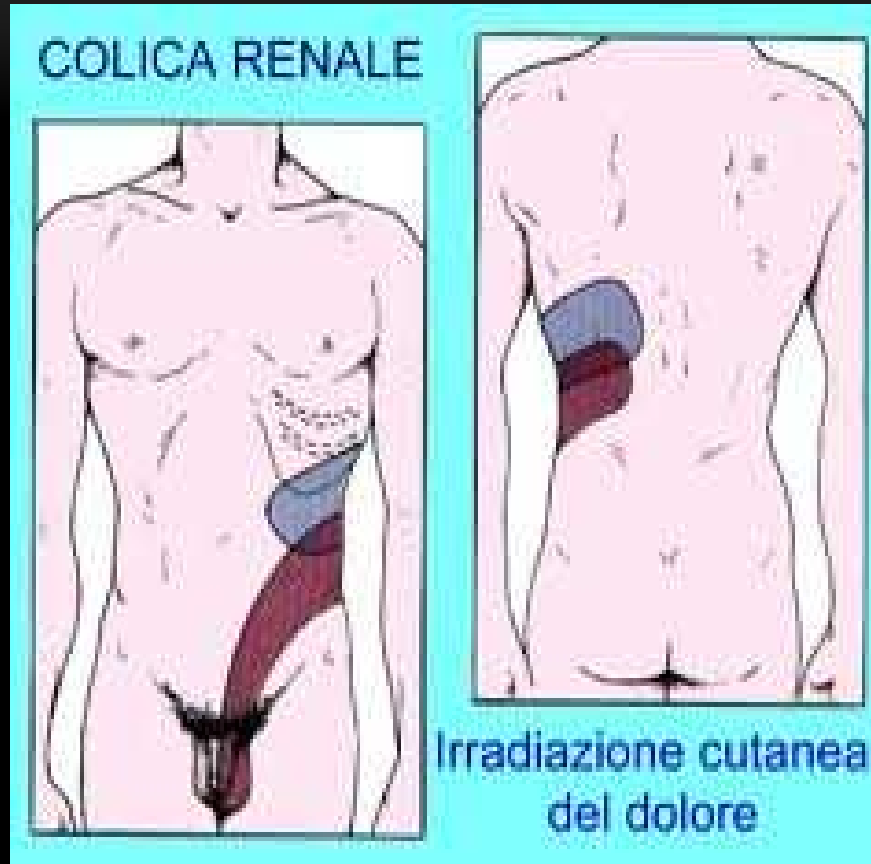
LA COLICA RENALE SINTOMATOLOGIA



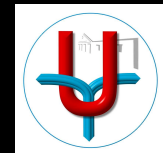
La colica renale è caratterizzata da un dolore a partenza dal fianco, che si irradia in avanti ed in basso, accompagnato da nausea e/o vomito.



LA COLICA RENALE SINTOMATOLOGIA

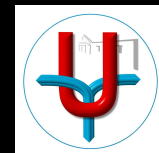


Puo' essere associata disturbi minzionali quali disuria, stranguria, pollachiuria, ematuria.



COLICA RENALE DIAGNOSI

Anamnesi ed esame
obiettivo




COLICA RENALE
DIAGNOSI
Laboratorio



COLICA RENALE DIAGNOSI

**Diagnostica per
immagini**



DIAGNOSI RADIOLOGICA

RX ADDOME IN BIANCO

ECOGRAFIA

UROGRAFIA

TAC DIRETTA DELL'ADDOME



COLICA RENALE

RX ADDOME IN BIANCO

La radiografia in bianco dell'addome ha una sensibilità che varia dal 45 al 60 %.

Il gas e/o le feci presenti nell'intestino, le calcificazioni addominali o del bacino non consentono una diagnosi di calcolosi radiopaca delle vie urinarie.

Non si evidenziano i calcoli radiotrasparenti.



COLICA RENALE ECOGRAFIA

L'ecografia ha una sensibilità $>$ al 91 % per valutare la presenza di una idronefrosi.

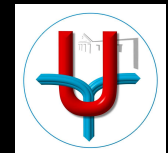
Si evita l'esposizione a radiazioni ionizzanti e non si usa il m.d.c.

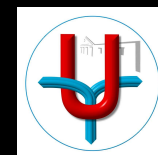
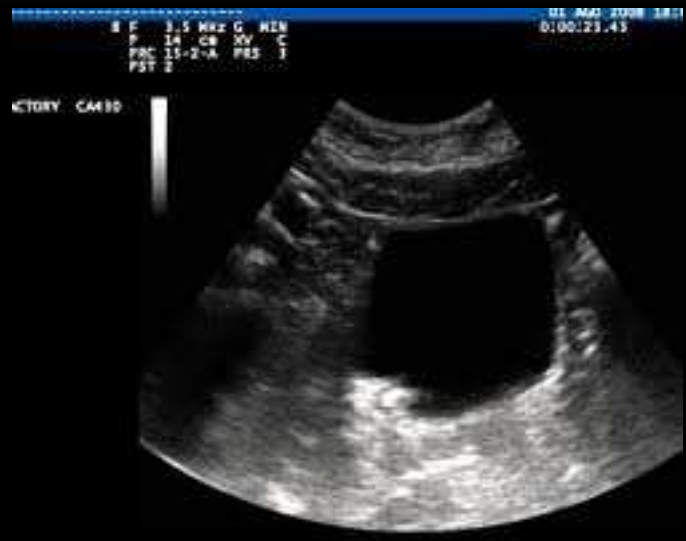

COLICA RENALE ECOGRAFIA

Non sempre si visualizza un calcolo ureterale
eccetto che nei casi di calcolosi del tratto
intramurale dell'uretere (ecografia a vescica piena).

Nei pazienti obesi è poco diagnostica.



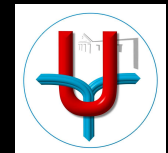


COLICA RENALE

UROGRAFIA

L'urografia è stata considerata il gold standard per lo studio della calcolosi urinaria.

I difetti di riempimento della via escrettrice non sono sempre dei calcoli: le neoplasie uroteliali si presentano radiologicamente nella stessa maniera.

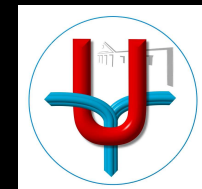


COLICA RENALE UROGRAFIA

Bisogna usare il m.d.c.

La funzionalità renale può peggiorare nei pazienti diabetici o con insufficienza renale.

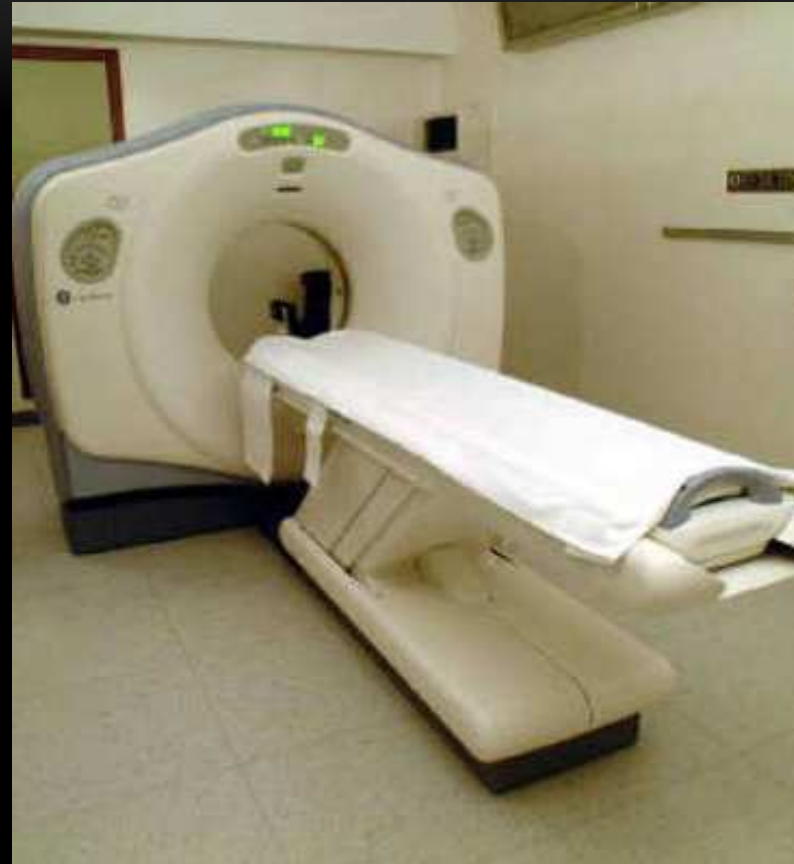
L'urografia in corso di colica comporta l'esclusione funzionale del rene interessato e, in alcuni casi, la rottura della via escrettrice



COLICA RENALE

TAC DIRETTA DELL'ADDOME

La TAC diretta dell'addome per lo studio della calcolosi, ha una sensibilità che varia dal 96 al 100 %.

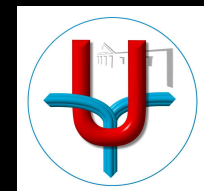







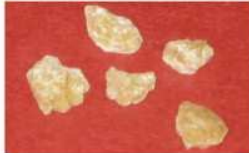
COLICA RENALE


TAC DIRETTA DELL'ADDOME

Identifica la presenza di calcoli (anche radiotrasparenti) e la loro sede

Fornisce informazioni circa la composizione del calcolo



	Composition	Frequency of Occurrence	KUB Radiographic Appearance	CT Appearance/Attenuation (HU)	Associated Etiologic Factors
	Calcium oxalate monohydrate and dihydrate (calcium oxalate dihydrate)	40%–60%	Radiopaque	Opacified/ 1700–2800	Underlying metabolic disorder (eg, idiopathic hypercalcaemia or hyperoxaluria)
	Hydroxyapatite (calcium phosphate)	20%–60%	Radiopaque	Opacified/ 1200–1600	Usually no metabolic abnormality
	Brushite	2%–4%	Radiopaque	Opacified/ 1700–2800	...
	Uric acid	5%–10%	Radiolucent	Opacified/ 200–450	Idiopathic hyperuricemia or hyperuricosuria
	Struvite	5%–15%	Radiopaque	Opacified/ 600–900	Renal infection
	Cystine	1%–2.5%	Mildly opaque	Opacified/ 600–1100	Renal tubular defect

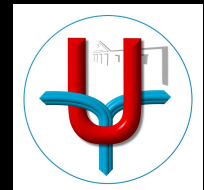


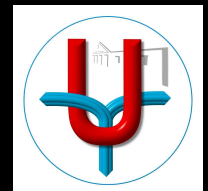
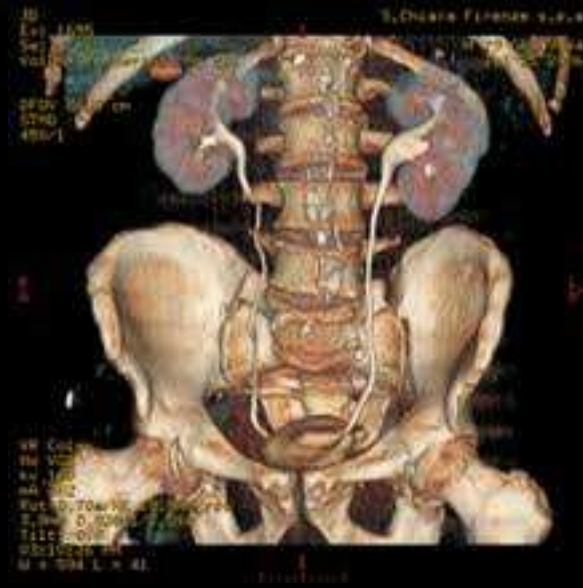TAC DIRETTA DELL'ADDOME

Consente una diagnosi differenziale

L'acquisizione delle immagini si ottiene in pochi minuti

Si possono fare ricostruzioni tridimensionali






TAC DIRETTA DELL'ADDOME

Non serve mezzo di contrasto

Permette di sospettare una ostruzione (anche in assenza di calcolo) in quanto si visualizza la via escrettrice

In un terzo circa dei pazienti l'indagine dimostra altre condizioni che possono spiegare la sintomatologia.



TAC DIRETTA DELL'ADDOME

DIAGNOSI DIFFERENZIALE

- GINECOLOGICI

Masse

- UROLOGICI MA NON CALCOLI

Pielonefriti

Neoplasia del rene

- GASTROINTESTINALI


Appendicite

Diverticolite

- ALTRO

Vascolari

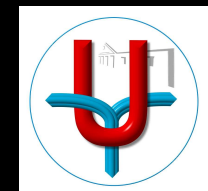
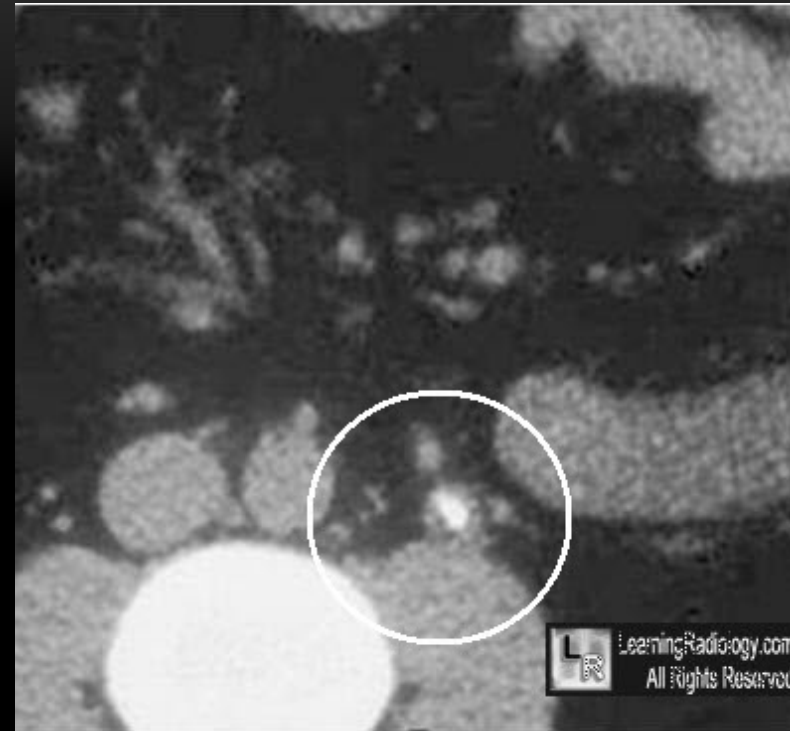Osteomuscolari



TAC DIRETTA

soft-tissue rim sign

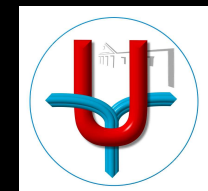
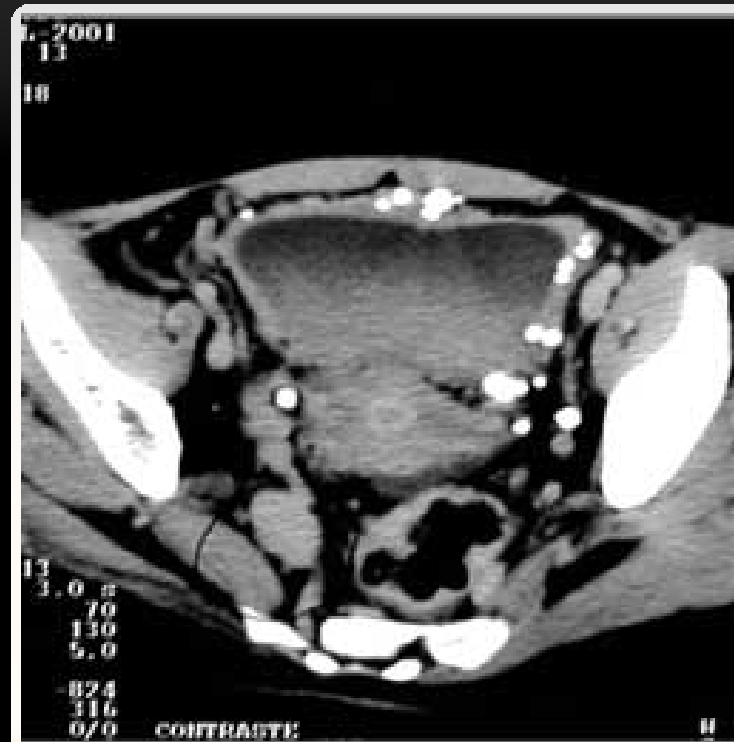Un calcolo ureterale è circondato da edema del tessuto uroteliale circostante.



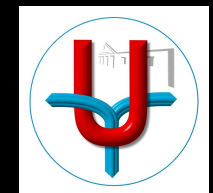
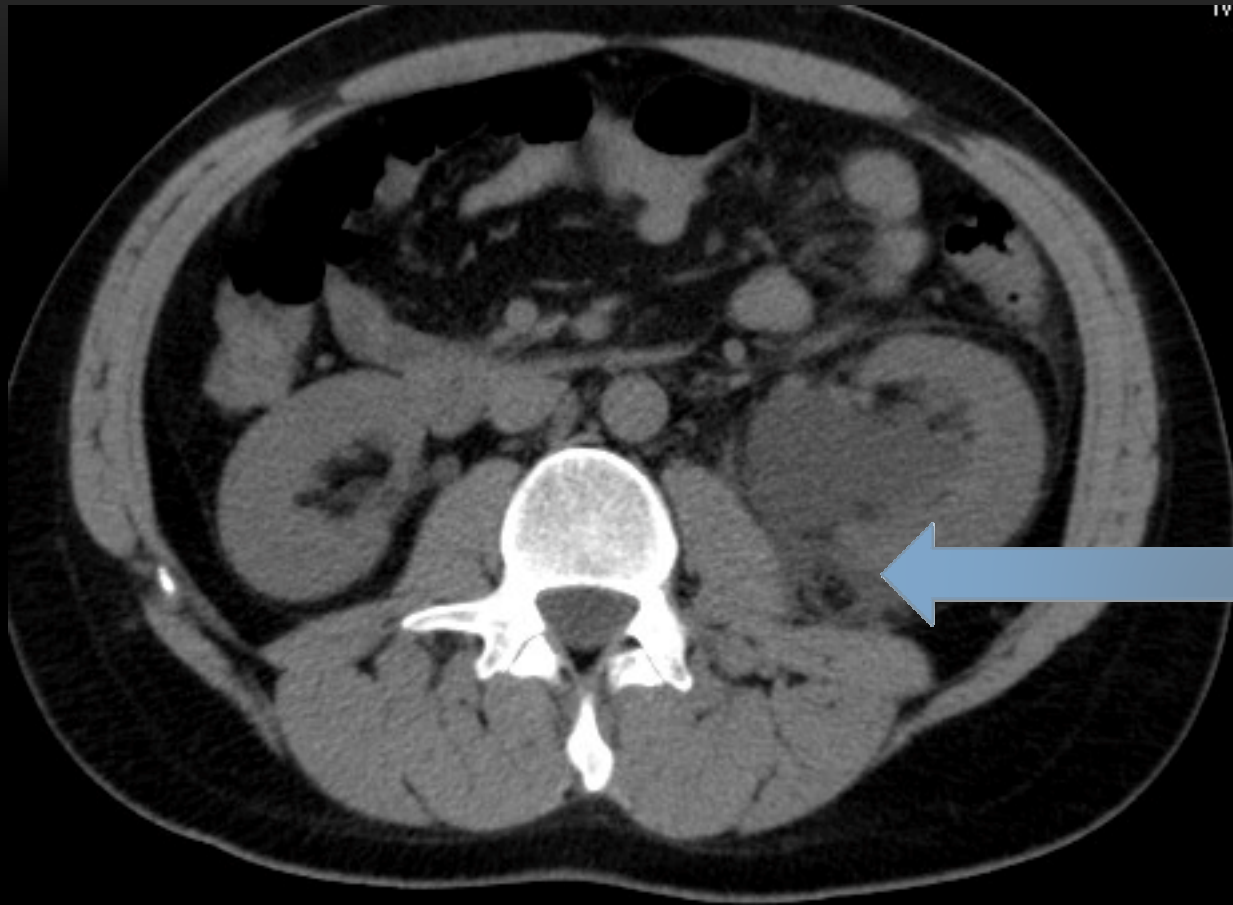
TAC DIRETTA

soft-tissue rim sign

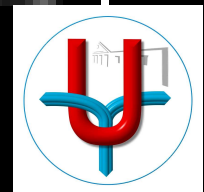
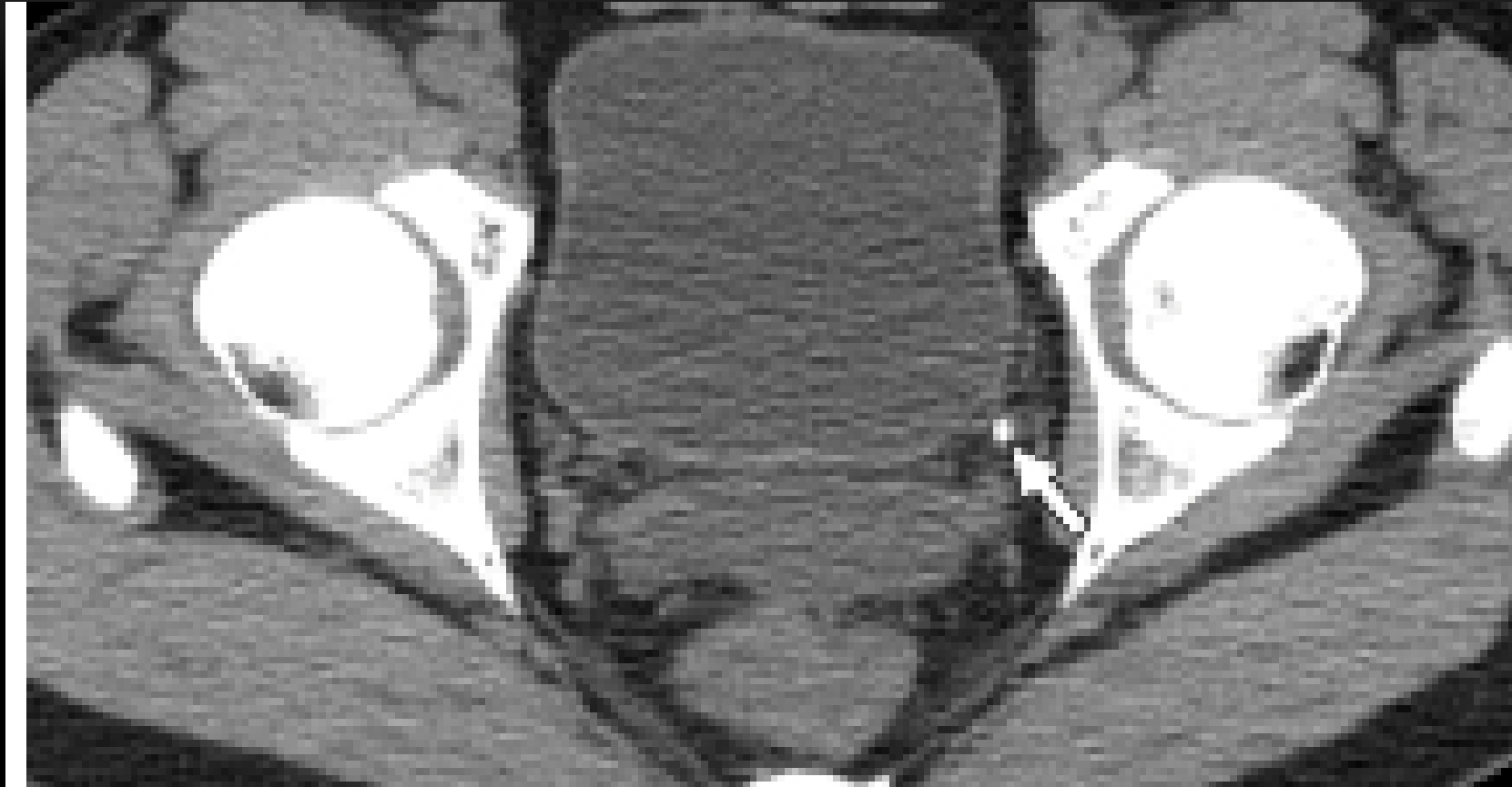
Un flebolita è a contatto con l'ambiente adiposo e pertanto non si evidenzia edema.



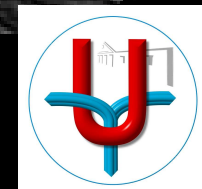
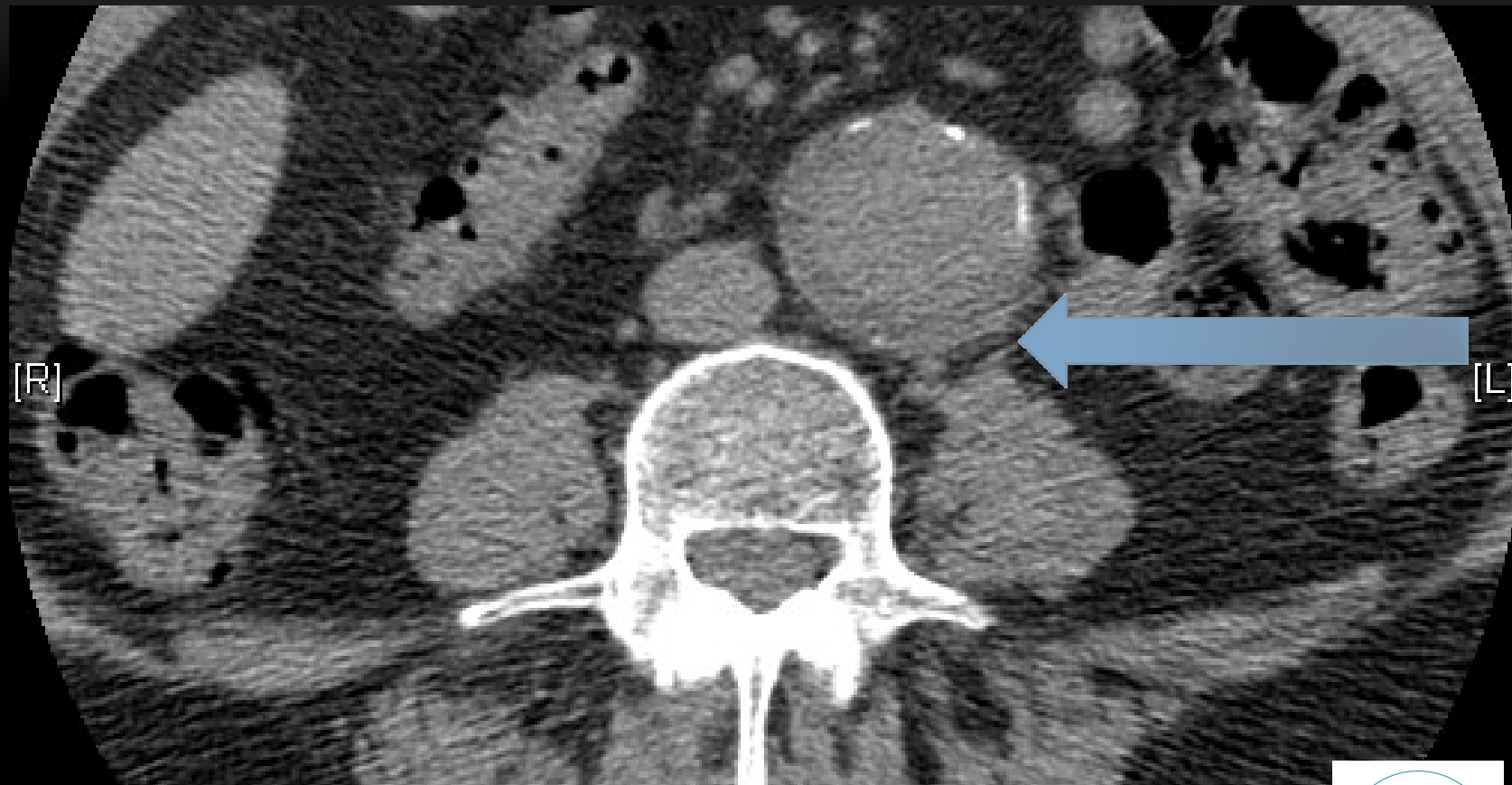
SPANDIMENTO URINOSO



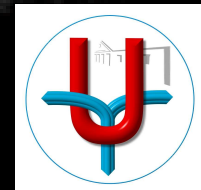
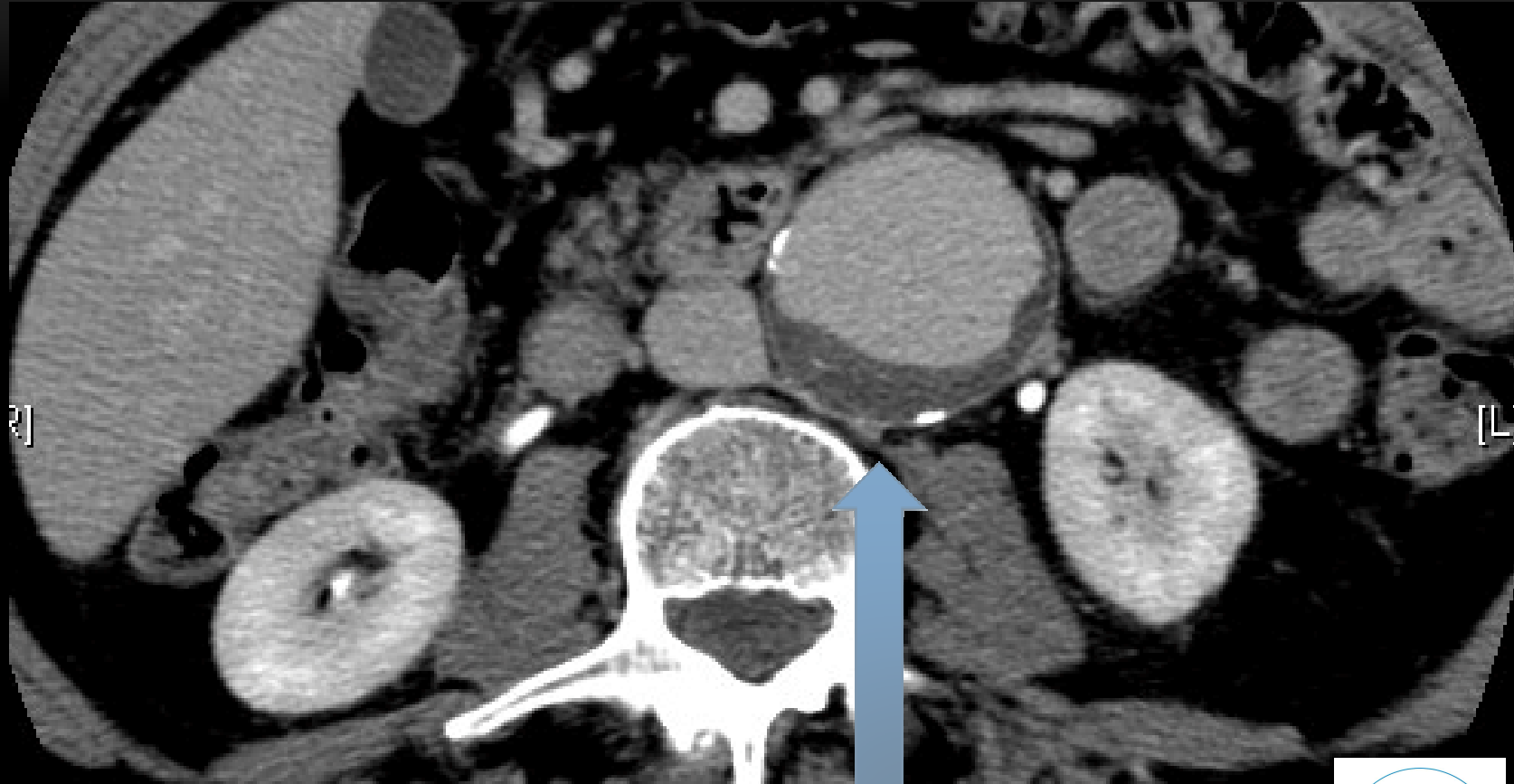
CALCOLOSI URETERE TERMINALE SINISTRO



ANEURISMA AORTA ADDOMINALE



ANEURISMA AORTA ADDOMINALE



GRAZIE

